

TĒ 29 CHIUⁿ LŪN BĀK-CHIU PĪⁿ

Kiat-móh-iām (結膜炎, *Conjunctivitis*): Chit ê pĪⁿ chiū-sī gán-kiū-kiat-móh (眼球結膜) kap gán-kiám-kiat-móh (眼瞼結膜) hoat-iām .

Ū chit khoán miâ kiò-chòe gán-iām (眼炎, *ophthalmia*), ū-sī tú-á chhut-si ê gín-á ū chit hō chheng, ū-sī tōa-lâng iā ū . Ū-sī tú-á chhut-si ê sī, bák-chiu sóe bô chheng-khì ê iân-kò, hit hō tók ê chit, jip tī bák-chiu-lāi, gín-á ê bák-chiu kiat-móh chiah hoat-iām . Chit hō chheng òe hō bák-chiu âng, chéng, thàng-thiàⁿ, òe hòa-lâng, bák-sái-ko.

Giń-á khí-thâu chhut-si, chiū tiòh ēng *lotio acidi borici* iòh-chúi lâi sóe bák-chiu, āu-lâi gán-kiám (bák-chiu-phê) peh-khui, tih kúi tiám hē bák-chiu-lāi. Gín-á ê lâu-bú nā ū lòh-pêh, á-sī lĩm-pĪⁿ (*siáp-cheng*, *gonorrhoeal discharge*), tiòh ēng 2 per cent *lotio argenti nitratis* tih kúi tiám hē bák-chiu-lāi.

Sóe bĪn ê bĪn-kun m̄-thang sóe seng-khu. Nā khòaⁿ-kì gín-á bák-chiu-lāi ū chhin-chhiūⁿ lâng, tiòh ēng *lotio acidi borici* iòh-chúi lâi sóe; iā tiòh ká i-seng kóng.

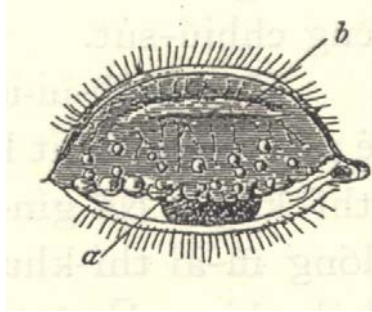
Nā ēng mĭ-hoe, ēng liáu chiū ká sio-khì ; nā ēng bĪn-kun, ēng liáu tiòh kè-sáh 30 hun-cheng-kú, jiân-āu chiah thang hō pát lâng ēng. Tē it iàu-kín-ê, m̄-thang bōe-kì-tit bák-chiu thiàⁿ ê lâng, sóe lâu-chhut-lâi ê pài-siat-mih òe kè pát lâng. Sóe bĪn ê sī, eng-kai ēng lēng-gōa ê bĪn-kun, bĪn-tháng m̄-thang kap lâng kong-ke ēng. Lâng nā ū chit hō gán-iām-chheng (眼炎症), nā bô kóaⁿ-kín i-tī, bák-chiu òe ná nōa-khì. Kiám-chhái òe liân-lūi-tiòh hó bák. Eng-kai ēng *lotio acidi borici* ê iòh-chúi lâi sóe. Kah i bák-chiu thí khui-khui, sóe lâng hō lâu-chhut-lâi. Mĭ-jit lóng tiòh án-ni sóe, chit nĕng tiám-cheng-kú, tiòh sóe chit pái. Ū-sī tiòh ēng lâ-lun-sio ê *lotio hydrarg. perchlor. 1-5,000* lâi sóe. Chit jít chit pái tiòh ēng *argenti nitras* ê iòh, á-sī *cupri sulphas* ê iòh, ká i chhat, chiah ēng iòh-chúi lâi sóe. Ū-sī ēng *protargol* iòh-chúi ká i tiám. Nā ēng chiah ê hoat-tō tiòh i-seng kóng chiah thang.

Bô lūn sím-mih lâng khòaⁿ chit hō bák-chiu chheng, lóng m̄-thang bong-tiòh pát lâng ê bák-chiu.

Ká pĪⁿ-lâng sóe bák-chiu liáu, tiòh liám-pĪⁿ chiong i ê chhiú sóe hō chheng-khì, koh chìm tī siau-tók-iòh-chúi-nih, iā m̄-thang bong ka-kĭ ê bák-chiu. Sóe bák-chiu ê chúi, m̄-thang bak-tiòh bĪn-nih.

Tiòh sió-sim bôh-tit hō bô thiàⁿ ê bák-chiu jiám-tiòh chit hō chheng; nā tó thán-khi-sin beh khùn ê sī, tiòh hō hit lúi hó ê bák-chiu chòe téng-bĪn, thiàⁿ ê bák-chiu chòe ē-bĪn; á-sī chiong hó ê bák-chiu ēng mih am-teh, hō bián-tit ū kiaⁿ-lâng ê mih jip-khì.

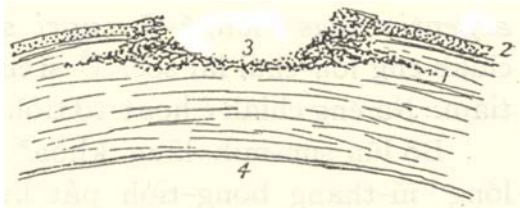
Trachoma: Soa-liáp, iā sī thōan-jiám pĪⁿ ê chheng. Gán-kiám-kiat-móh-iām ê hēng-chōng, hoat âng, koh káu-káu bô pĪⁿ, hoat chit-liáp chit-liáp (tē 244 tô). I-tī chit hō chheng tiòh ēng *lotio zinci sulphatis* sóe, á-sī *cupri sulphas* ká i boah, á-sī ēng ke-si kau soa-liáp khí-lâi. Khàn-hō *trachoma* ê sī, tiòh put-chí sió-sim, in-ūi chit hō chheng chin gâu thōan-jiám-tiòh pát-lâng. Tùi *trachoma* ê gōan-in, kak-móh òe khí pĪⁿ kiò-chòe *pannus*, sòa khí kak-móh-pêh-pan.



Tē 244 tô.-Trachoma (Nettleship).

Kak-móh-ùi-iong (角膜潰瘍 *Corneal ulcer*):

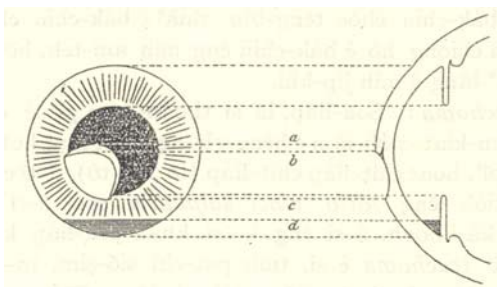
Ū-sī kak-móh òe tú-tiòh chit hō gán-iām ê pĪⁿ; ū-sī kak-móh òe siⁿ ùi-iông, òe pháitⁿ-khì (tē 245 tô). I-tī ê hoat-tō tiòh ēng *argenti nitras* ê iòh ká i chhat, á-sī ēng sio-chiok-hoat (*cautery*) ká i sio. Iā ū-sī ēng *atropina* ê iòh-chúi tiám bák-chiu-lāi. Sĭ-siông ēng *lotio acidi borici*, *lotio zinci sulphatis* á-sī iám-chúi, sóe hō chheng-khì. Ū-sī tiòh ēng chhiú-sút.



Tē 245 tô.-Kak-móh-ùi-iông, chhiòng-tng-bīn: 1, ùi-iông teh chìn-chêng tī kak-móh-tiong; 2, kak-móh ê thâu-chêng-bīn; 3, ùi-iông; 4, kak-móh ê āu-bīn.

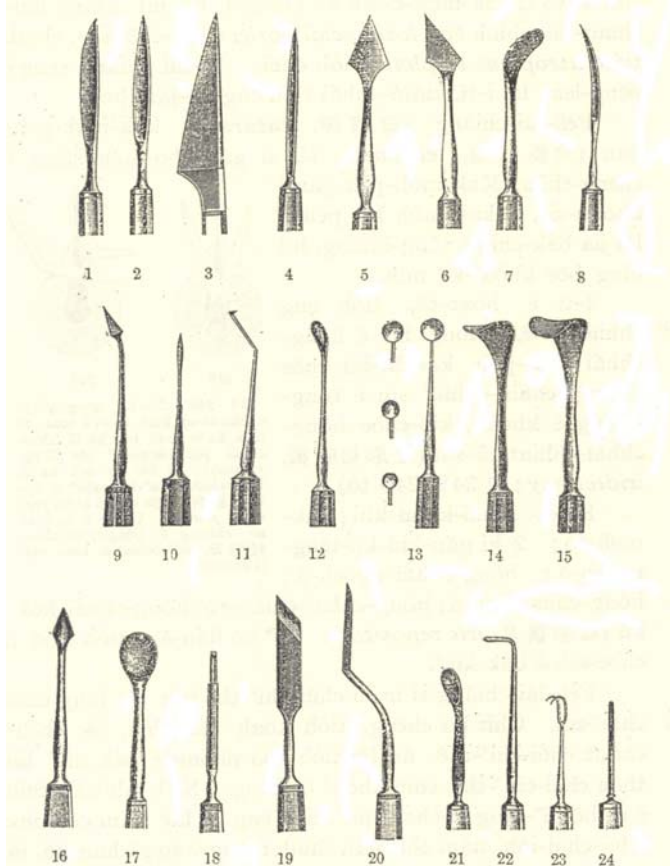
Kak-móh-ùi-iông ê pīⁿ-khóan, tē it kiaⁿ thíⁿ kng. Nā gín-á tú-tiòh chit hō chêng, i ê bák-chiu lóng m̄-ài thí-khui, siông-siông ài ēng mih jia-khàm i ê bák-chiu. Ū-sī tiòh ēng bâ-chùi-iòh hō i m̄-chai-lâng, chiah chiong hit ê thiàⁿ ê só-chāi ká i sio. Ū-sī ēng kâu ê *acidum carbolicum* ún-ún-á chhat ùi-iông; chiah ê chhiú sùt tiòh i-seng chòe.

Chiân-pông-thiok-lâng (前房蓄膿, *Hypopyon*): Ū-sī bák-chiu ê kak-móh nā siⁿ ùi-iông, tī chiân-pông ū siⁿ lêng (tē 246 tô). Nā ū chit hō chêng, i-seng ēng chit ki to tī kak-móh-ē-iân ká i chiam, hō hit ê lêng lâu-chhut-lâi, chiah ēng *lotio acidi borici* ê iòh-chúi sóe, chiah tiám *atropinae sulphas* ê iòh-chúi. Āu-lâi chiàu i-seng ê bēng-lēng lâi i-tī, kiám-chhái tiòh ēng un-iám-hoat.



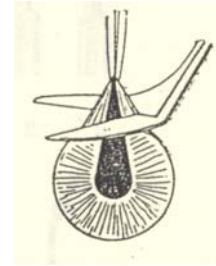
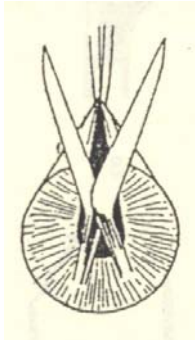
Tē 246 tô.-Chiân-pông-thiok-lâng-chêng ê tô: a-b, ùi-iông teh chìn-chêng ê iân-kīⁿ; b-c, ùi-iông ê bīn; c ê téng-bīn chōa kap a ê téng-bīn chōa sī hông-chhái-kīⁿ; d, lêng chek-chū tī chiân-pông ê téng-bīn kīⁿ (Parsons).

Péh-lāi-chiàng (白內障, *cataract*), kak-móh-péh pan (角膜白斑, *leucoma*), iā sī gán-kho nng hāng ê chêng-thâu. Kak-móh-péh-pan ê khòan-sit, sī kak-móh khí péh-ì, lâi jia bák-chiu ê tông-khóng, hō lêng bōe khòanⁿ-kìⁿ mih.



- Tē 247 tô.
1. Īⁿ-lāi-to
 - 2.- Chiam-lāi-to
 - 3.- Beer-sī kak-móh (péh-lāi-chiàng)-to
 - 4.- Graefe-sī péh-lāi-chiàng-to
 - 5.- Kak-móh-chhiuⁿ-chōng-to, tit-ê
 - 6.- Kak-móh-chhiuⁿ-chōng-to, oan-ê
 - 7.- Oan-to
 - 8.- Lūi-kng-to
 - 9.- Kak-móh-chhng-khang-chiam
 - 10.- Bowman-sī chiam
 - 11.- Chúi-chiⁿ-lông-chhiat-khui-to
 - 12.- Daviel-sī sí kap pìn
 - 13.- Lāi-sí
 - 14, 15.- Khui-kiám-kau, tōa kap sòe
 - 16.- Inouye-sī trachoma-chiam
 - 17.- Tōa-lāi-sí
 - 18.- Tiám-bák-chiam
 - 19.- Nng-kut-to
 - 20.- Suda-sī sit-chōng-to (翼狀刀)
 - 21.- Daviel-sī sí
 - 22.- Chhiá-sī-kau
 - 23.- Siang-lāi-kau
 - 24.- Īⁿ-bút-chiam

I-tī 6e hoat-tō, tiòh ēng chhiú-sút-ê, chiong hit ê hông-chhái tām-pòh ka-khí-lâi chòe kang, chhin-chhiūⁿ sin ê tông-khóng ê khoán, kiò-chòe hông-chhái-chhiat-tû-sút (虹彩切除術, *iridectomy*; tē 248, 249 tô).



Tē 248 tô.-Sī hông-chhái-chhiat-tû-sút kiáh ka-to ê hoat; tī chia ka-to tú-tú beh ka tī hông-chhái pòhⁿ-kēng-sòhⁿ (半徑線, radially).

Ke-si: Khui-kiám-khì; kak-móh-to; 2 ki gán-kiū-kò-tēng-ngoeh-á; hông-chhhia-ngoeh-á; hông-chhái-kau-á; hông-chhái-chián-to; hông-chhái-hók-kū (虹彩復具, *iris repositor*). Pīⁿ hó liáu-āu, tiòh kòh ū **chòe-sek** ê bák-kiàⁿ.

Péh-lāi-chiàng sī in-ūi chú-chiⁿ-thé tng lô, lāng chiū chhiⁿ-mī. Chit hō cheng ,tiòh koah bák-chiu, lâi thèh chhut chú-chiⁿ-thé; āu-lâi tiòh kòh pòhng ê bák-kiàⁿ lâi thòe chú-chiⁿ-thé, chiū khòhⁿ òe bēng. Nā koah bák-chiu ê sí, hō pīⁿ-lāng m̄-chai thiàⁿ, tiòh ēng gō lāk tiám *cocaina* ê bâ-chui-iòh, tiám chip pái, chiah theng-hāu gō hun-kú, iā koh tiám *cocaina*; tiòh án-ni tiám saⁿ pái. Chit hō chhiú-sút, m̄-thang ēng chòan-sin-bâ-chui-iòh, in-ūi kìⁿ-nā phīⁿ kè chòan-sin-bâ-chui-iòh-ê, khah-chòe òe áu-thò, iā siū bák-chiu chhiú-sút ê lāng, tú-tiòh áu-thò, sī chin m̄-hó.

I-seng teh chòe bák-chiu chhiú-sút ê sí, khàn-hō tiòh tiām-tiām, m̄-thang tín-tāng kiāⁿ lô, á-sī chàh kng, lâi kiáu-jiáu i-seng.

Bák-chiu chhiú-sút liáu-āu, tiòh kah i tó chhiò-chhiò; chiào i-seng ê bēng-lēng, ū-sí saⁿ sī jít m̄-thang tín-tāng, á-sī lòh thô-kha chòe tãi-chì. Tiòh chiong khah khòai siau-hòa ê mih hō i chiah.

Bák-chiu cheng chhiú-sút liáu-āu, thâu chit pái òhⁿ pau-siong-liāu, chiào i-seng ê hoat-tō lâi òhⁿ, ū-sí 24 tiám-cheng í-āu, á-sī 48 tiám-cheng í-āu . Iàu-kín tiòh ēng kè siau-tók-liáu ê ta mī-hoe kap mī-se . I-seng ū-sí ài ka-kī òhⁿ pau-siong-liāu, iā ka-kī ēng pheng-tòh ká i pák-teh. Òhⁿ pau-siong-liāu ê sí-chūn, khàn-hō iàu-kín tiòh sió-sim, chhâ-khòhⁿ bák-chiu-lâi ū lāng á-bô. Nā pīⁿ-lāng ka-kī chai kóng i put-chí thiàⁿ, tãi-khài m̄-sī hó ê **tiāu-sè**, tiòh liām-piⁿ ká i-seng kóng.

Lāng ê bák-chiu nā thiàⁿ, á-sī kiaⁿ thīⁿ kng, tiòh kah i kòh ū sek ê bák-kiàⁿ.

Gán-kiū-tiah-chhut-sút (眼球摘出術, Eucleation of eye):

Ke-si: Khui-kiám-khì; hóan-chiam-dhián-to; gán-kiū-tiah-chhut-chián-to; gán-kiū-kò-tēng-ngoeh-á; **chhiá-sī-kau**; tōng-méh-khīⁿ, 2 ki.

Nā bák-chiu cheng siuⁿ siong-tiōng, á-sī bák-chiu-jîn tiòh tāng siong bōe òe i-tī-tit, ū-sí tiòh ēng tiah-chhut-sút, chiong hit liáp bák-chiu-jîn koah-chhut-lâi. Tiah-chhut liáu liām-piⁿ ēng *acidum boricum* ê iòh-hún hē tī bák-chiu u ê só-chāi, iā ēng mī-se soeh hō i ân, bòh-tit hō i lâu-huih, ēng pheng-tòh ká pák. kè chit jít á-sī nng jít liáu-āu ēng *lotio acidi borici* ê iòh-chúi, chit jít sóe saⁿ pái. Kè gō lé-pài í-āu, hit ê bák-chiu-khang í-keng hó.

Kah hó m̄-thang ēng kè ê bák-chiu, m̄-kú pīⁿ-lāng khah-siōng ài. Nā-sī beh hō i chit liáp gūi-gán (僞眼, kè bák-chiu) thâu chit-ē jip gūi-gán ê sí, tiòh ēng khah sòe tām-pòh-ê, āu-lâi chiām-chiām ká i òhⁿ khah tōa-ē. Tãi-khài òhⁿ kàu tē sī pái, chiū thang chiào án-ni hō i put-sí khi ēng.

Gūi-gán, tē it iàu-kín tiòh hō i siōng-siōng chheng khì; beh khùn ê sí thèh-khí-lâi, ēng lēng-kún-chúi sóe, chheng-khì ê nī-pò, chhit hō chheng-khì, chiah pau-khí-lâi, ēng *lotio acidi borici* chím; ēng ê sí chiah jip-lòhkh. Gūi-gán nā kòh siuⁿ kú, bák-chiu-lâi ê **sip-jiát** òe hō i bōe siáⁿ **kng-kút**, só-í chiào kui-kú, ták nī lóng tiòh òhⁿ sin-ê.

Tē 249 tô.-beh ka tī hông-chhái pòhⁿ-kēng-sòhⁿ ê tit-kak (直角, right angles to the previous position). Chēng ê ka-hoat só chhòng ê hông-chhái-khoat (虹彩缺, coloboma) sī khah òeh (Parsons).

Nā bák-chiu tiòh siong, bô sió-sim lâi i-tī, chiū bô tiòh-siong ê bák-chiu, ū-sī òe tú-tiòh bák-chiu kau-kám ê iām-chèng, kiò-chòe kau-kám-sèng gán-iām (交感性眼炎, *sympathetic ophthalmia*). Nā-tú-tiòh chit hō chèng, kiám-chhái òe hō lāng kui-si-lāng bōe khòaⁿ-kiⁿ mih.

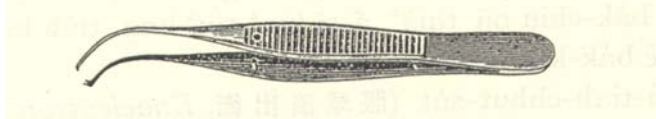
Lék-lāi-chiàng: Iáu ū chit khoán bák-chiu pīⁿ ū-sī òe ti-kàu chhiⁿ-mī, kiò-chòe lék-lāi-chiàng (綠內障, *glaucoma*). Chit hō pīⁿ-lāng ê bák-chiu-jīn pīⁿ-chiāⁿ tēng. Tùi án-ni ū teh-tiòh sī-sīn-keng-leng-thâu hō i pháíⁿ-khì, ti-kàu chiām-chiām bū, khòaⁿ bōe bēng. Chit-ê khah-siōng sī lâu-lāng chiah òe án-ni. Ū-sī i-seng ēng chhiú-sút lâi hō i m̄-bián chhiⁿ-mī. Tiòh ēng *eserina* ê iòh tiám bák-chiu-lāi.

Nā ū sím-mih mih jip tī bák-chiu-lāi, chhē bōe tiòh ê sí, tãi-khài sī téng-ham gán-kiám ê ē-tóe; nā chiong bák-chiu-phê péng-khí-lāi, chiū òe khòaⁿ-tiòh, eng-kai tiòh ēng nóg ê pòr chhit-khí-lāi (khòaⁿ tē 254 bīn).

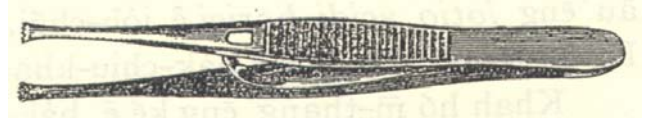Ēng pheng-tòe tīⁿ bák-chiu ê hoat, tiòh khòaⁿ tē 31 chiūⁿ.

Chòe jia-bák-chiu ê hoat: Ēng ngī-chóa koh pè chit iân σ-pò; ka hō chhin-chhūⁿ gèh-bâi ê khoán. Nng pēng chiam-chiam ê só-chāi, chiah chng soh-á, kat tī pīⁿ-lāng ê āu-khok-nih. Chóng-sī chit ê jia-gán, chì-hó chit lāng ēng chit-ê chiū hó. Ēng liáu tiòh sio-khì, m̄-thang koh-chài hō pát lāng ēng.

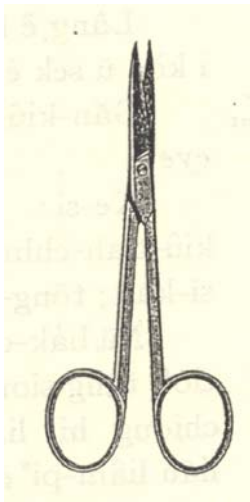
Atropina lūi ê iòh, òe hō tông-khóng-sàn-tāi (khah tōa). *Eserina* (*Physostigmina*) ê iòh sī òe hō tông-khóng-siu-siok (kiu khah sòe). I-seng ū-sī ēng *homatropina* lâi thòe *atropina* ê iòh, hō tông-khóng-sàn-tāi; in-ūi *homatropina* ê lát pí *atropina* ê lát khah bô kú, pīⁿ-lāng ê tông-khóng khah khòai chiàu-gōan. Nā beh hō pīⁿ-lāng m̄-chai thiàⁿ, ēng *cocaina* lâi tih hē bák-chiu-lāi. Sóa bák-chiu, tiám bák-chiu ê hoat, ēng iòh-ko boah bák-chiu ê hoat, ū kì tī 251-253 bīn.



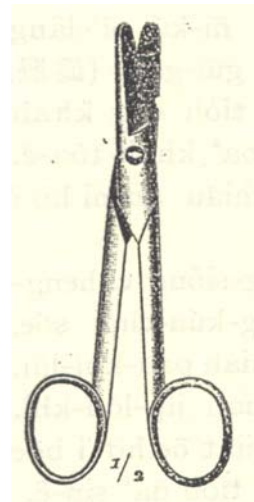
Tē 250 tô.-Hông-chhái-ngoeh-á.



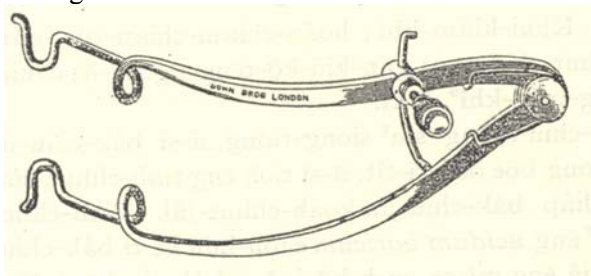
Tē 254 tô.-Gán-kiū-kò-tēng-ngoeh-á.



Tē 251 tô.Hông-chhái-chián-to.



Tē 253 tô.Gán-kiū-tiah-chhut-chián-to.



Tē 252 tô.-Khui-kiám-khì.